

ความดันตาหลังฉีด Intravitreal Triamcinolone

ยุพิน ลีละชัยกุล, พ.บ.*

ลินสุชา บุญตันตราภิวัฒน์, พ.บ.*

อรุณี ตั้งศิริชัยพงษ์, พ.บ.**

บทคัดย่อ **วัตถุประสงค์ :** เพื่อศึกษาความดันตาที่เปลี่ยนแปลงไปหลังได้รับการฉีด intravitreal triamcinolone 4 mg. เพื่อรักษาภาวะ clinical significant macular edema ในผู้ป่วย diabetic retinopathy และ macular edema ในผู้ป่วย centra retinal vein occlusion

วิธีการ : เป็นการศึกษาข้อมูลย้อนหลังจากบันทึกเวชระเบียนของผู้ป่วยตั้งแต่เดือน พฤษภาคม 2546 ถึง มิถุนายน 2547 โดยมีผู้ป่วยที่เข้า inclusion criteria ทั้งหมด 15 คน (15 ตา)

ผลการศึกษา : จากผู้ป่วยทั้งหมด 15 คน ความดันตาเฉลี่ยก่อนฉีด เป็น 15.67 mmHg \pm SD 2.82 mmHg) ค่าเฉลี่ยของความดันตาสูงสุดหลังฉีด 21.40 mmHg (SD 4.71 mmHg) แตกต่างกันอย่างมีนัยสำคัญทางสถิติ ($p < 0.001$, 95% CI = 3.38-8.09) ผู้ป่วยที่มีความดันตาสูงเกิน 21 mmHg ระหว่างติดตามการรักษาจำนวน 4 คน จาก 15 คน (คิดเป็น 26.67%) โดย 3 คน มีความดันตาสูงเกิน 21 mmHg ที่ระยะเวลา 1 เดือน หลังฉีด อีก 1 คนที่ 3 เดือน หลังฉีด และทุกคนสามารถควบคุมความดันตาด้วยยาลดความดันตา

สรุป : การฉีด intravitreal triamcinolone acetone 4 mg. มีผลให้ความดันตาเพิ่มขึ้นเกินระดับ 21 mmHg มีจำนวน 26.67% (4 คน จาก 15 คน) ทุกคนมีความดันตาเพิ่มขึ้น ในช่วงระยะเวลา 1-3 เดือนหลังจากฉีดยา และไม่พบผลแทรกซ้อนรุนแรงจากการฉีดยา **จักษุเวชสาร 2004 ; กรกฎาคม-ธันวาคม 18(2) : 147-153.**

นับตั้งแต่ทศวรรษที่ 1950 ซึ่งยากลุ่ม Corticosteroid ได้เริ่มมีบทบาทในทางจักษุวิทยา เพื่อช่วยลดการอักเสบภายในลูกตา (ocular inflammation) โดยช่วยลด inflammatory exudatio, inhibit proliferation ของ fibroblast และลดการสร้าง granulation tissue¹⁻⁴

เราได้นำ steroid มาใช้ในหลายรูปแบบ ได้แก่ การใช้เฉพาะที่ในรูปยาหยอดตา หรือใช้ฉีดบริเวณ

subconjunctiva, peribulbar, retrobulbar area หรือจะเป็นทาง systemic ทั้งในรูปยารับประทาน หรือฉีดเข้าหลอดเลือดดำ หรือฉีดเข้าในกล้ามเนื้อ

Robert Machemer ได้เสนอว่า การใช้ยา corticosteroid ฉีดเข้าในน้ำวุ้นตา จะช่วยลดการอักเสบภายในลูกตา (intraocular inflammation) และช่วยลด cell proliferation ได้⁵

*ภาควิชาจักษุวิทยา คณะแพทยศาสตร์โรงพยาบาลรามาธิบดี มหาวิทยาลัยมหิดล กทม.

**ภาควิชาจักษุวิทยา คณะแพทยศาสตร์ มหาวิทยาลัยศรีนครินทรวิโรฒ นครนายก

ยุพิน ลีละชัยกุล และคณะ

ปัจจุบันการฉีด intravitreal triamcinolone acetonide (IVTA) ถูกนำมาใช้เพื่อการรักษา ภาวะ inflammatory, intraocular neovascular, และ edematous disease กันอย่างแพร่หลาย ยกตัวอย่างเช่น diabetic macular edema, uveitis, และ persistent cystoid macular edema เป็นต้น⁶⁻³⁴

จากการศึกษาที่ผ่านมา ๆ มา ได้แสดงให้เห็นว่า ปัญหาแทรกซ้อนของ IVTA ที่พบบ่อย ก็คือ การเพิ่มขึ้นของความดันตาจาก steroid-induced effect^{10,20} ซึ่งวัตถุประสงค์ของการวิจัยนี้คือการวิเคราะห์ปริมาณการเพิ่มขึ้นของระดับความดันตา และระยะเวลาการเริ่มมีระดับความดันตาขึ้นว่าเกิดหลังจากฉีดนานเท่าใด โดยเฉพาะอย่างยิ่ง ในกลุ่มผู้ป่วยที่ไม่มีภาวะต้อหิน หรือ ocular hypertension มาก่อน ไม่เคยได้รับการผ่าตัดในตา (ocular surgery), ไม่มีประวัติการใช้ steroid หรือยาอื่น ๆ ที่จะทำให้มีผลต่อระดับความดันตามาก่อน และผู้ป่วยที่มีการเพิ่มขึ้นของความดันตานี้ สามารถควบคุมได้ด้วยยา หรือจำเป็นต้องได้รับการผ่าตัด เนื่องจากข้อมูลเหล่านี้จะเป็นประโยชน์ สามารถนำไปใช้ประกอบการตัดสินใจและติดตามดูแลรักษาผู้ป่วยกลุ่มที่มีข้อบ่งชี้สำหรับ IVTA

วิธีการศึกษา

การศึกษานี้เป็นแบบ retrospective noncomparative interventional case series ที่ศึกษาในผู้ป่วยที่ได้รับการรักษาโดยฉีดยา triamcinolone เข้าในน้ำวุ้นตาในโรงพยาบาลรามาริบัติ ตั้งแต่เดือนพฤษภาคม 2546 ถึง มิถุนายน 2547 ซึ่งการศึกษานี้ได้ผ่านการพิจารณาจากคณะกรรมการจริยธรรมการวิจัยในคนของคณะแพทยศาสตร์โรงพยาบาลรามาริบัติ

เกณฑ์คัดเข้าของการศึกษา

1. ผู้ป่วยที่ได้รับการติดตามผลการรักษาอย่าง

น้อย 3 เดือน

2. ต้องไม่เคยมีต้อหิน หรือ ocular hypertension มาก่อน
3. ไม่มีประวัติครอบครัวเป็นต้อหิน
4. ไม่เคยได้รับการผ่าตัดตาใด ๆ มาก่อน
5. ไม่มีประวัติการใช้ากลุ่ม steroid หรือยาอื่น ๆ ที่มีผลต่อระดับความดันตา ไม่ว่าจะเป็นรูปยาหยอด หรือ systemic

ในช่วงระยะเวลาดังกล่าวมีผู้ป่วยที่ได้รับการฉีด IVTA ทั้งสิ้นจำนวน 24 ราย แต่มีผู้ป่วยที่เข้าเกณฑ์การศึกษาทั้งหมด 15 ราย (15 ตา) โดยเป็นผู้ป่วยชาย 10 คน เป็นตาขวา 8 คน (Table 1)

สำหรับข้อบ่งชี้ในการฉีด IVTA ได้แก่ ผู้ป่วยที่มีภาวะ clinical significant macular edema จากเบาหวานขึ้นจอประสาทตา (n = 12 คน) และ macular edema จาก central retinal vein occlusion (n = 3 คน) (Table 1) เริ่มแรกผู้ป่วยทุกคนจะได้รับการตรวจทางตา ได้แก่ slit-lamp biomicroscope, วัดความดันลูกตา, ตรวจ gonioscopy, และ indirect ophthalmoscope ถ้าผู้ป่วยรายใดได้รับการฉีด IVTA ทั้ง 2 ตา จะใช้ข้อมูลของตาที่ได้รับการฉีดตาแรกเข้ามาศึกษาเพียงข้างเดียว

ทุกคนจะได้รับการวัดความดันตาที่สัปดาห์แรก, เดือนแรก และจากนั้นทุก ๆ 1 เดือน ไปจนครบ 3 เดือน วิธีการฉีดยา intravitreal Triamcinolone injection 4 mg. ใน 0.1 ml (ของ Triamcinolone suspension 40 mg/ml) ผ่านทาง pars plana area โดยเข็ม 30 gauge โดยใช้ topical anesthesia และหลังจากนั้นเจาะ paracentesis 0.1 ml เพื่อช่วยลดปริมาตรของลูกตา

การวิเคราะห์ทางสถิติ : ได้เก็บ descriptive data ของผู้ป่วย ได้แก่ อายุ, เพศ, การวินิจฉัย, visual acuity, และ systemic disease ของผู้ป่วย เช่น ความดันโลหิตสูง, เบาหวาน และวิเคราะห์ผลการศึกษา

ความดันตาหลังฉีด Intravitreal Triamcinolone

Table 1 Demographic data

	Male	Female	Total
Age 30-40	1	0	1
41-50	1	0	1
51-60	5	1	6
61-70	3	3	6
71-80	0	1	1
Disease CSME	9	4	13
ME	2	0	2

โดยใช้ SPSS statistic software (version 11.01) โดยจะถือว่ามี การเพิ่มขึ้นของความดันตาต่อเมื่อระดับความดันตาสูงขึ้นเกิน 21 mmHg

ผลการศึกษา

การศึกษานี้มีผู้ป่วยที่เข้าเกณฑ์ทั้งหมด 15 ราย (15 ตา) เป็นผู้ชาย 10 คน ผู้หญิง 5 คน อายุตั้งแต่ 37 ถึง 74 ปี (Mean 58.2 ปี, SD 9.56 ปี) ผู้ป่วยส่วนใหญ่ (12 คน หรือคิดเป็น 80%) ได้รับการฉีด IVTA เพื่อรักษา refractory diabetic macular edema และผู้ป่วยอีก 3 คน (20%) ได้รับการฉีด IVTA เพื่อรักษา macular edema จาก central retinal vein occlusion (CRVO).

ระยะที่ติดตามผู้ป่วยเฉลี่ย (Mean follow-up) 4.33 เดือน (ระหว่าง 3 ถึง 6 เดือน) พบว่าหลังฉีดยา ระดับความดันตาเพิ่มขึ้นอย่างมีนัยสำคัญทางสถิติ ($p < 0.001$) โดยค่าความดันตาเริ่มต้นเฉลี่ยเป็น 15.67 mmHg (ระหว่าง 10 ถึง 21 mmHg, SD 2.82 mmHg) และระดับความดันตาสูงสุดหลังฉีดยา (Mean

ของ maximum pressure) เป็น 21.4 mmHg (ระหว่าง 15 ถึง 30 mmHg, SD 4.71 mmHg) ทั้งนี้ความดันตาเฉลี่ยที่เพิ่มขึ้น คิดเป็น 5.73 mmHg (Figure 1) โดยมีผู้ป่วย 4 คน จาก 15 คน ที่ความดันตาเพิ่มขึ้นสูงกว่า 21 mmHg คิดเป็น 26.7% โดย 3 คน เริ่มมี IOP เพิ่มขึ้นตั้งแต่เดือนแรก และอีก 1 คน เพิ่มขึ้นในเดือนที่ 3 หลังฉีดยา (Figure 2) มีพบว่า อายุ, เพศ, visual acuity ก่อนการรักษา, เบาหวาน หรือความดันโลหิตสูงไม่มีผลต่อการเพิ่มของ IOP หนึ่งผู้ป่วยทั้ง 4

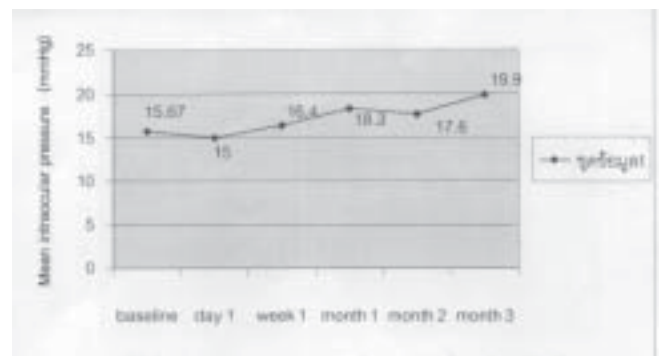


Fig. 1 ความสัมพันธ์ระหว่างระดับความดันตาเฉลี่ย และช่วงเวลาหลังได้รับการฉีด IVTA




Fig. 2 ความสัมพันธ์ระหว่างระดับความดันตาของผู้ป่วย 4 ราย ที่มีความดันตาสูงเกิน 21 mmHg. และช่วงเวลาหลังได้รับการฉีด IVTA โดยแต่ละเส้นแทนผู้ป่วย 1 ราย

ยุพิน ลีละชัยกุล และคณะ

รายนี้ สามารถควบคุมความดันตาได้โดยใช้ยารักษา ต้อหิน โดยผู้ป่วย 1 ราย คุมได้โดยใช้ยาหยอด β -blocker ตัวเดียว, 2 ราย โดย β -blocker ร่วมกับ alpha-agonist, และ carbonic anhydrase inhibitor ชนิดหยอด, และอีก 1 ราย โดย β -blocker, alpha-agonist, carbonic anhydrase inhibitor ชนิดหยอดร่วมกับ prostaglandin และจากการศึกษานี้ไม่พบภาวะแทรกซ้อนที่รุนแรงใด ๆ

วิจารณ์

เป็นที่รู้กันมานานแล้วว่ายาากลุ่มสเตียรอยด์ (corticosteroid) สามารถลด vascular leakage และกีดการ proliferation ของ cell ได้ ดังนั้น สเตียรอยด์จึงถูกนำมา ใช้รักษาโรคทางจักษุหลาย ๆ อย่าง ได้แก่ intraocular neovascular disease เช่น exudative age related macular degeneration, proliferative diabetic retinopathy, ภาวะ retinal edema เช่น diffuse diabetic macular edema, persistent cystoid macular edema จากสาเหตุอื่น ๆ, และ inflammation ไม่ว่าจะเกิดจากสาเหตุใดก็ตามที่ทำให้ ระดับการมองเห็นลดลง

ในทศวรรษที่ 1980 Machermer, Grahar และนักวิจัยคนอื่น ๆ ได้ศึกษาเกี่ยวกับความเป็นไปได้ ที่จะ ฉีดยา corticosteroid เข้าตาโดยทำการศึกษาในสัตว์ ทดลอง³⁷⁻³⁹ โดย Machermer และคณะ ได้แสดงให้เห็น ว่าตัวยา corticosteroid และ vehicle ของมัน ไม่มีผล เสียต่อเนื้อเยื่อภายในลูกตา

ในการศึกษาต่อมา Machermer พบว่า triamcinolone acetonide สามารถอยู่ในตาได้นานถึง 2-5 เดือน หลังจากฉีดเข้าในน้ำวุ้นตา 1 ครั้ง ซึ่งตรงกันข้ามกับ soluble corticosteroid ซึ่งจะถูกกำจัดออกจากตา ภายใน 24 ชั่วโมง หลังจากฉีด⁴² ได้มีการศึกษากันอย่างมา กว่าการฉีด IVTA สามารถนำมาช่วยในการรักษา proliferative diabetic retinopathy, clinical significant macular

edema, neovascular glaucoma, และ pre-phthisis ocular hypotony ได้⁶⁻³⁵ โดยภาวะแทรกซ้อนที่สำคัญของ IVTA คือ การเกิดต้อกระจกและความดันลูกตาขึ้นจาก steroid induce IOP elevation

สำหรับการศึกษานี้แสดงให้เห็นว่า ผู้ป่วยที่มีความดันตาเพิ่มสูงกว่า 21 mmHg 4 ราย (คิดเป็น 27% โดยประมาณ) ทั้งนี้อุบัติการณ์ของผู้ป่วยที่มีความดันตาสูงขึ้น อาจขึ้นกับปริมาณของยาที่ฉีด ซึ่งมีการศึกษาในผู้ป่วยที่ได้รับการฉีด IVTA 25 mg มีอุบัติการณ์ของผู้ป่วยที่มีความดันตาสูงกว่า²¹ mmHg ประมาณ 50% และกลุ่มที่ได้รับการฉีด IVTA 20 mg มีอุบัติการณ์ ประมาณ 40-50% แต่กลุ่มที่ได้ IVTA 4 mg มีอุบัติการณ์ ประมาณ 17-38%^{7-11,23,26,31,35,36} แต่ก็เป็นการศึกษา จากหลาย ๆ แหล่งซึ่งมีตัวควบคุมตัวแปรที่ต่างกัน จึง ไม่สามารถมาเปรียบเทียบกันได้โดยตรง

อนึ่ง ส่วนใหญ่ผู้ป่วยที่มีความดันตาสูงขึ้น ไม่ว่าจะเป็นการฉีด IVTA^{4,20} หรือ 25 mg ก็ตาม จะ สามารถควบคุมความดันตาได้โดยการให้ยารักษา ต้อหิน โดยไม่เกิดการสูญเสียต่อข้อประสาทตาแต่อย่างใด^{10,14,19, 23,26} จากการศึกษาของ Jonas JB³⁵ พบว่าในกลุ่ม ผู้ป่วยที่มีความดันตาสูงขึ้นกว่า 21 mmHg มี 50% และในกลุ่มนี้ มีเพียง 1% เท่านั้นที่ต้องทำการผ่าตัด filtering surgery เพื่อควบคุมความดันตา และการศึกษา ของ Agrawal S.³⁶ พบผู้ป่วยที่มีความดันตาสูงขึ้นกว่า²¹ mmHG 42.5% และมี 20% ของผู้ป่วยกลุ่มนี้ที่ต้องทำ vitrectomy เพื่อกำจัด triamcinolone acetonide ออก เนื่องจากความดันตาที่สูงจนไม่สามารถควบคุมได้

โดยสรุปแล้วการศึกษานี้ พบว่าการฉีด IVTA 4 mg/ 0.1 ml ทำให้เกิดความดันตาสูงขึ้นในผู้ป่วย ประมาณ 27% ซึ่งจะเริ่มเกิดเมื่อ 1-3 เดือนหลังฉีด ซึ่ง ผู้ป่วยที่มีความดันตาสูงขึ้นสามารถควบคุมได้โดยยา รักษาต้อหินทั้งหมด

ความดันตาหลังฉีด Intravitreal Triamcinolone

โดยยังไม่มีผู้ป่วยรายใดจำเป็นต้องได้รับการผ่าตัด เนื่องจากภาวะดังกล่าวนี้เลย จึงสามารถกล่าวได้ว่าการรักษาโดยวิธี IVTA ในผู้ป่วยที่มีข้อบ่งชี้ นั้น ถือเป็น การรักษาที่ได้ผลดี และมีความปลอดภัย แต่ทั้งนี้ยังจำเป็นต้องมีการศึกษาในระยะยาวต่อไป

REFERENCES

1. Gordon DM, McLean JM. Effects of pituitary adrenocorticotropin hormone (ACTH) therapy in ophthalmic conditions. *JAMA* 1950 ; 142 : 1271-6.
2. Olson JA, SteVensen EN, Margulis RR, et al. Effect of ACTH on certain inflammatory diseases of the eye. *JAMA* 1950 ; 142 : 1276-8.
3. Woods AC. Clinical and experimental observations on the use of ACTH and cortisone in ocular inflammatory disease. *Am J Ophthalmol* 1950 ; 33 : 1325-49.
4. Ruhmann AG, Berliner DL. Influence of steroids on fibroblasts. II. The fibroblast as an assay system for topical antiinflammatory potency of corticosteroids. *J Invest Dermatol* 1967 ; 49 : 123-30.
5. Machermer R, Sugita G, Tano Y. Treatment of intraocular proliferations with intravitreal steroids. *Trans Am Ophthalmol Soc* 1979 ; 77 : 171-80.
6. Machermer R, Sugita G, Tano Y. Treatment of intraocular proliferations with intravitreal steroids. *Trans Am Ophthalmol Soc* 1979 ; 77 : 171-80.
7. Machermer R. Five cases in which a depot steroid (hydrocortisone acetate and methylprednisolone acetate) was injected into the eye [letter]. *Retina* 1996 ; 16 : 166 -7.
8. Penfold P, Gyory J, Hunyor A, Billson FA. Exudative macular degeneration and intravitreal triamcinolone. A pilot study. *Aust N Z J Ophthalmol* 1995 ; 23 : 293-8.
9. Challa JK, Gillies MC, Penfold PL, et al. Exudative macular degeneration and intravitreal triamcinolone : 18 month follow up. *Aust N Z J Ophthalmol* 1998 ; 26 : 277-81.
10. Wingate RJ, Beaumont PE. Intravitreal triamcinolone and elevated intraocular pressure. *Aust N Z J Ophthalmol* 1999 ; 27 : 431-2.
11. Danis RP, Ciulla TA, Pratt LM, Anliker W. Intravitreal triamcinolone acetonide in exudative age-related macular degeneration. *Retina* 2000 ; 20 : 244-50.
12. Jonas JB, Kreissig I, Degenring RF. Repeated intravitreal injections of triamcinolone acetonide as treatment of progressive exudative age-related macular degeneration [letter]. *Graefes Arch Clin Exp Ophthalmol* 2002 ; 240 : 873-4.
13. Jonas JB, Kreissig I, Hugger P, et al. Intravitreal triamcinolone acetonide for exudative age-related macular degeneration. *Br J Ophthalmol* 2003 ; 87 : 462-8.
14. Gillies MC, Simpson JM, Luo W, et al. A randomized clinical trial of a single dose of intravitreal triamcinolone acetonide for neovascular age-related macular degeneration : one-year results. *Arch Ophthalmol* 2003 ; 121 : 667-73.
15. Spaide RF, Sorenson J, Maranan L. Combined photodynamic therapy with verteporfin and intravitreal triamcinolone acetonide for choroidal neovascularization. *Ophthalmology* 2003 ; 110 : 1517-25.
16. Jonas JB, Hayler JK, Söfker A, Panda-Jonas S. Regression of neovascular iris vessels by intravitreal injection of crystalline cortisone. *J Glaucoma* 2001 ; 10 : 284-7.
17. Jonas JB, Hayler JK, Söfker A, Panda-Jonas S. Intravitreal injection of crystalline cortisone as adjunctive treatment of proliferative diabetic retinopathy. *Am J Ophthalmol* 2001 ; 131 : 468-71.
18. Jonas JB, Söfker A. Intraocular injection of crystalline cortisone as adjunctive treatment of diabetic macular edema. *Am J Ophthalmol* 2001 ; 132 : 425-7.
19. Martidis A, Duker JS, Greenberg PB, et al. Intravitreal triamcinolone for refractory diabetic macular edema. *Ophthalmology* 2002 ; 109 : 920-7.
20. Massin P, Audren F, Haouchine B, et al. Intravitreal triamcinolone acetonide for diabetic diffuse macular edema : preliminary results of a prospective controlled trial. *Ophthalmology* 2004 ; 111 : 218-24, discussion 224-5.
21. Jonas JB, Hayler JK, Panda-Jonas S. Intravitreal injection of crystalline cortisone as treatment of pre-phthical ocular hypotony [letter]. *Graefes Arch Clin Exp Ophthalmol* 2001 ; 239 : 464-5.
22. Antcliff RJ, Spalton DJ, Stanford MR, et al. Intravitreal triamcinolone for uveitic cystoid macular edema : an optical coherence tomography study. *Ophthalmology* 2001 ; 108 : 765-72.
23. Young S, Larkin G, Branley M, Lightman S. Safety and efficacy of intravitreal triamcinolone for cystoid macular oedema in uveitis. *Clin Experiment Ophthalmol* 2001 ; 29 : 2-6.
24. Martidis A, Duker JS, Puliafito CA. Intravitreal triamcinolone for refractory cystoid macular edema secondary to birdshot retinochoroidopathy. *Arch Ophthalmol* 2001 ; 119 : 1380-3.
25. Degenring RF, Jonas JB. Intravitreal injection of triamcinolone acetonide as treatment of chronic uveitis [letter]. *Br J Ophthalmol* 2003 ; 87 : 361.

ยุพิน ดีละชัยกุล และคณะ

26. Greenberg PB, Martidis A, Rogers AH, et al. Intravitreal triamcinolone acetonide for macular oedema due to central retinal vein occlusion [letter]. *Br J Ophthalmol* 2002 ; 86 : 247-8.
27. Jonas JB, Kreissig I, Degenring RF. Intravitreal triamcinolone acetonide as treatment of macular edema in central retinal vein occlusion. *Graefes Arch Clin Exp Ophthalmol* 2002 ; 240 : 782-3.
28. Degenring RF, Kampeter B, Kreissig I, Jonas JB. Morphological and functional changes after intravitreal triamcinolone acetonide for retinal vein occlusion. *Acta Ophthalmol Scand* 2003 ; 81 : 399-401.
29. Benhamou N, Massin P, Haouchine B, et al. Intravitreal triamcinolone for refractory pseudophakic macular edema. *Am J Ophthalmol* 2003 ; 135 : 246-9.
30. Conway MD, Canakis C, Livir-Rallatos C, Peyman GA. Intravitreal triamcinolone acetonide for refractory chronic pseudophakic cystoid macular edema. *J Cataract Refract Surg* 2003 ; 29 : 27-33.
31. Jonas JB, Kreissig I, Degenring RF. Intravitreal triamcinolone acetonide for pseudophakic cystoid macular edema. *Am J Ophthalmol* 2003 ; 136 : 384-6.
32. Jonas JB, Söfker A. Intravitreal triamcinolone acetonide for cataract surgery with iris neovascularisation. *J Cataract Refract Surg* 2002 ; 28 : 2040-1.
33. Peyman GA, Cheema R, Conway MD, Fang T. Triamcinolone acetonide as an aid to visualization of the vitreous and the posterior hyaloid during pars plana vitrectomy. *Retina* 2000 ; 20 : 554-5.
34. Jonas JB. Intravitreal triamcinolone for treatment of chronic focal immunologic corneal graft reaction [letter]. *Graefes Arch Clin Exp Ophthalmol* 2003 ; 241 : 779-80.
35. Jonas JB, Kreissig I, Degenring RI. Treatment of edematous proliferative and neovascular disease by intravitreal triamcinolone acetonide. *Klin Monatsbl Augenheilkd.* 2003 Jun ; 220(6) : 383.
36. Agrawal S, Agrawal J, Agrawal TP. Vitrectomy as a treatment for elevated intraocular pressure following intravitreal injection of triamcinolone acetonide. *Am J Ophthalmol.* 2004 oct ; 138(4).
37. Graham RO, Peyman GA. Intravitreal injection of dexamethasone. Treatment of experimentally induced endophthalmitis. *Arch Ophthalmol* 1974 ; 92 : 149-54.
38. Tano Y, Sugita G, Abrams G, et al. Inhibition of intraocular proliferation with intravitreal corticosteroid. *Am J Ophthalmol* 1980 ; 89 : 131-6.
39. Tano Y, Chandler D, Machermer R. Treatment of intraocular proliferation with intravitreal injection of triamcinolone acetonide. *Am J Ophthalmol* 1980 ; 90 : 810-16.
40. McCuen BW 2d, Bessler M, Tano Y, et al. The lack of toxicity of intravitreally administered triamcinolone acetonide. *Am J Ophthalmol* 1981 ; 91 : 785-8.
41. Hida T, Chandler D, Arena JE, et al. Experimental and clinical observations of the intraocular toxicity of commercial corticosteroid preparations. *Am J Ophthalmol* 1986 ; 101 : 190-5.
42. Schindler RH, Chandler DB, Thresher R, et al. The clearance of intravitreal triamcinolone acetonide. *Am J Ophthalmol* 1982 ; 93 : 415-7.

Intraocular Pressure after Intravitreal Triamcinolone Acetonide Injection

Yupin Leelachaikul, M.D.*

Sinsucha Boontantrapiwat, M.D.*

Arunee Tangsirichaipong, M.D.**

ABSTRACT Objective : To assess the intraocular pressure (IOP) response after a single 4 mg intravitreal triamcinolone (IVTA) injection for clinical significant macular edema (CSME) in Diabetic retinopathy (DR) and macular edema (ME) in Central retinal vein occlusion (CRVO).

Methods : Retrospective noncomparative interventional case series from May 2003 to June 2004. A total of 15 eyes (15 patients)

Result : The mean initial IOP was 15.67 mmHg (SD 2.82 mmHg), mean maximal IOP 21.4 mmHg (SD 4.71 mmHg). There was clinical significant ($P < 0.001$, 95% CI = 3.38-8.09). The IOP elevation was higher than 21 mmHg in 4 of 15 patients (26.67%) 3 patients developed elevation of intraocular pressure at 1 month post-injection, and 1 at 3 months. All of 4 patients experiencing pressure elevation was controllable with antiglaucoma medication.

Conclusion : After intravitreal triamcinolone injection 4 mg, an IOP rise to values higher than 21 mmHg was observed in 4 patients (26.67%). The time for an increased IOP to occur was 1 month for 3 eyes and 3 months for 1 eyes. All eyes responded to topical antiglaucoma medications, and no serious complication was detected. **Thai J Ophthalmol 2004 ; July-December 18(2) : 147-153.**

*Department of Ophthalmology, Faculty of Medicine, Ramathibodi Hospital Mahidol University, Bangkok, Thailand

**Department of Ophthalmology, Faculty of Medicine, HRH Princess Maha Chakri Sirindhorn Medical center Srinakharinwirot University, Nakornayok, Thailand